

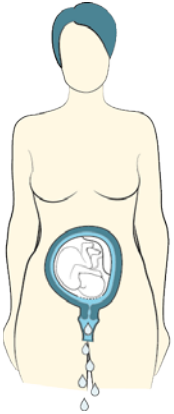
# **PPROM – patofyziologie v kostce**

**Marian Kacerovský**

Porodnická a gynekologická klinika  
Fakultní nemocnice a Lékařské fakulta v Hradci Králové

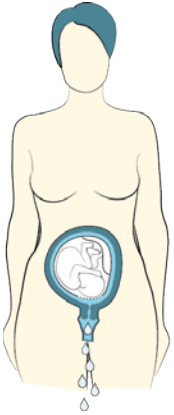
# Spontánní ruptura plodových obalů

V termínu  
během  
porodu

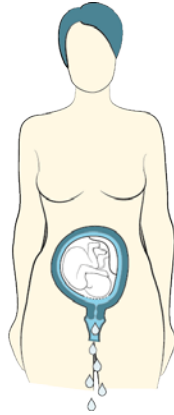


# Spontánní ruptura plodových obalů

V termínu  
během  
porodu

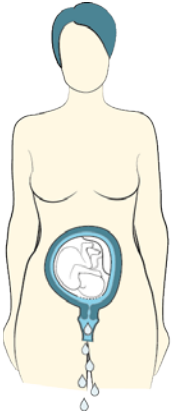


V termínu  
před  
porodem

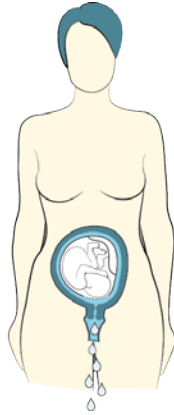


# Spontánní ruptura plodových obalů

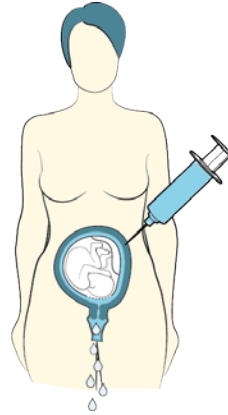
V termínu  
během  
porodu



V termínu  
před  
porodem

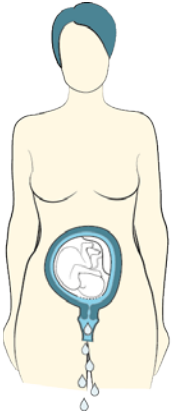


Iatrogenní

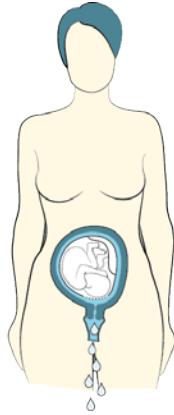


# Spontánní ruptura plodových obalů

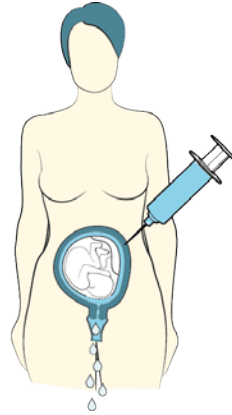
V termínu  
během  
porodu



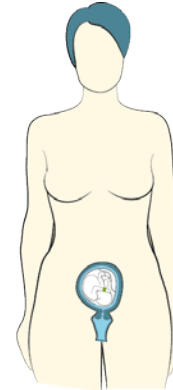
V termínu  
před  
porodem



Iatrogení

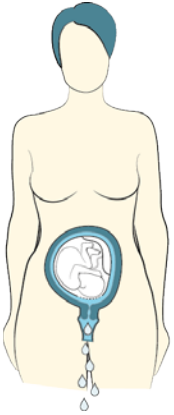


Ruptura  
amnia

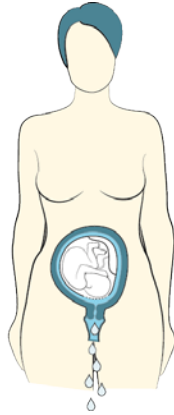


# Spontánní ruptura plodových obalů

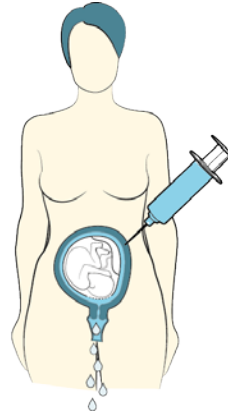
V termínu  
během  
porodu



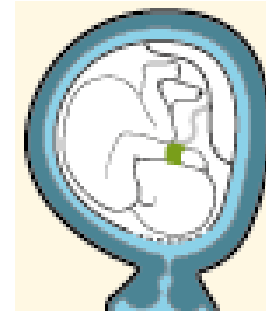
V termínu  
před  
porodem



Iatrogenní

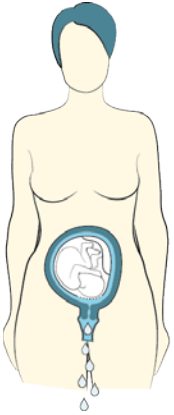


Ruptura  
amnia

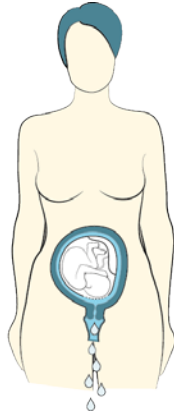


# Spontánní ruptura plodových obalů

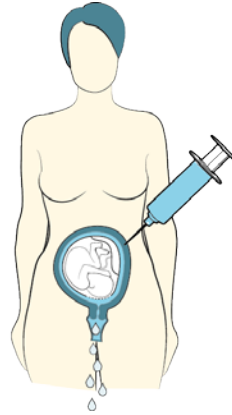
V termínu  
během  
porodu



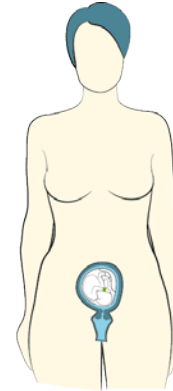
V termínu  
před  
porodem



Iatrogenní

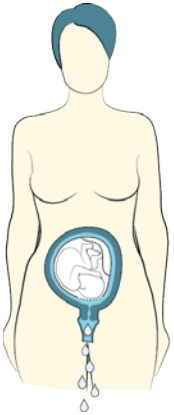


Ruptura  
amnia

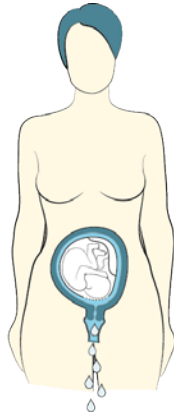


# Spontánní ruptura plodových obalů

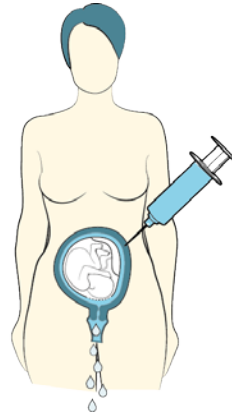
V termínu  
během  
porodu



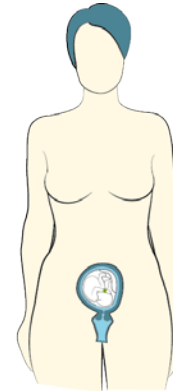
V termínu  
před  
porodem



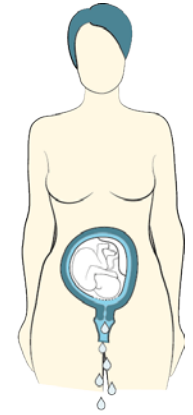
Iatrogenní



Ruptura  
amnia



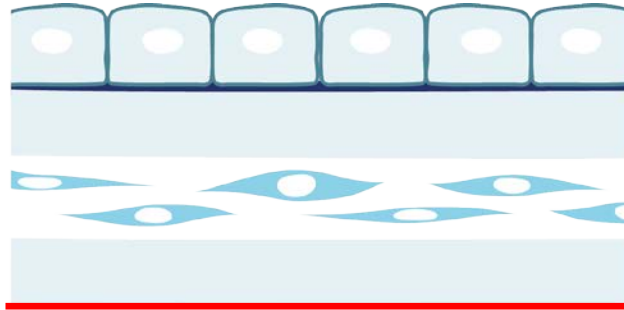
PPROM



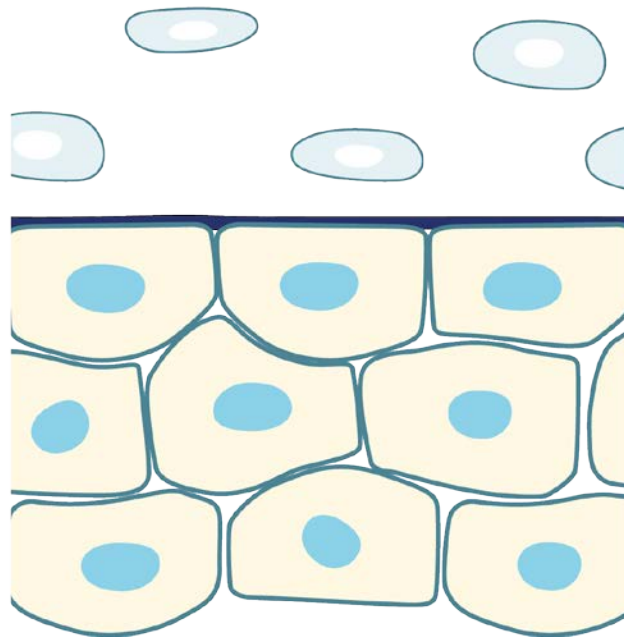


# Plodové obaly

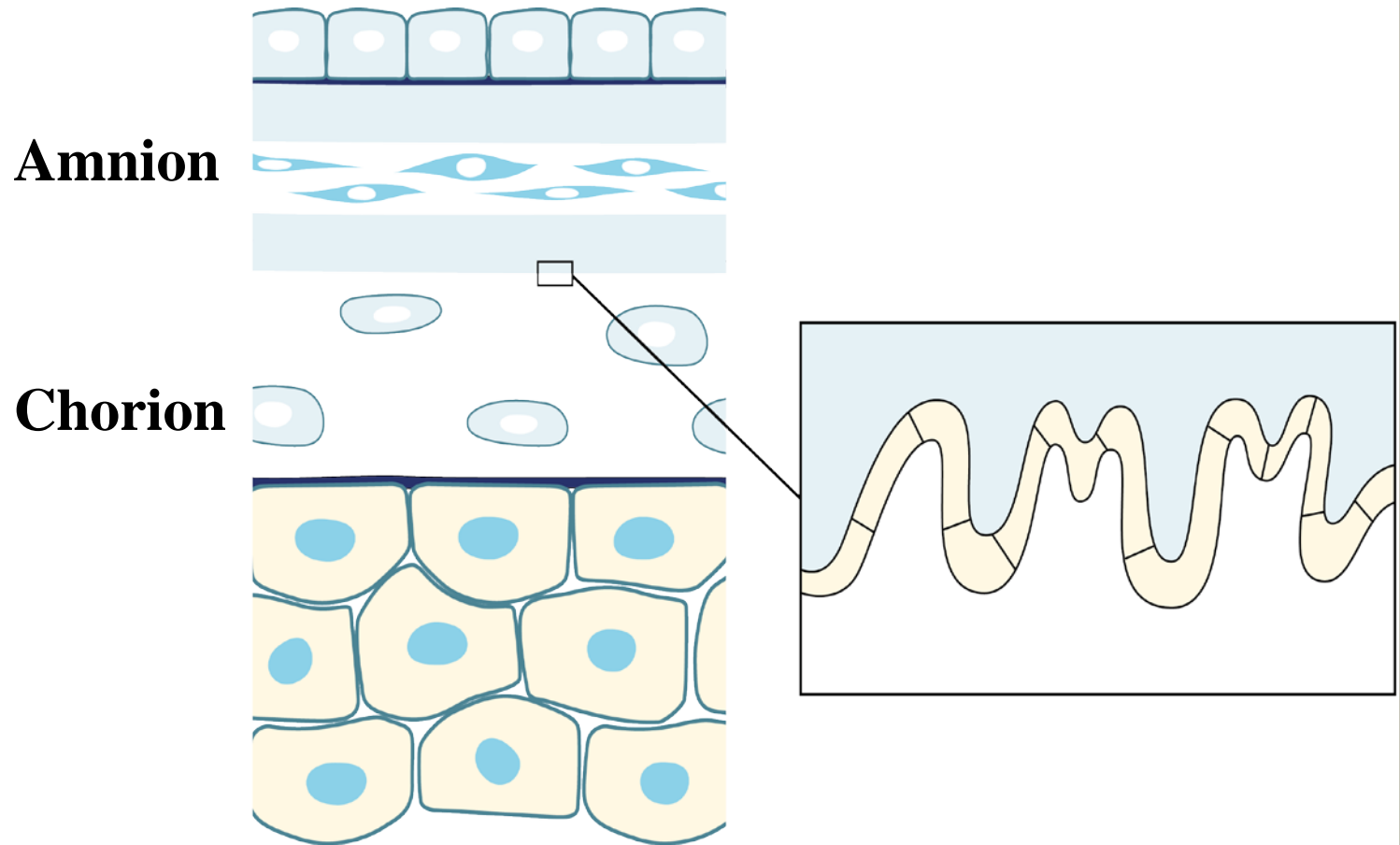
**Amnion**



**Chorion**

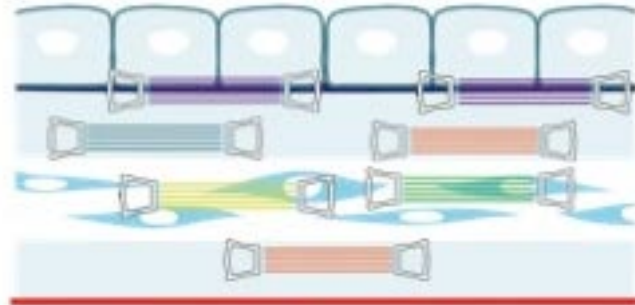


# Plodové obaly

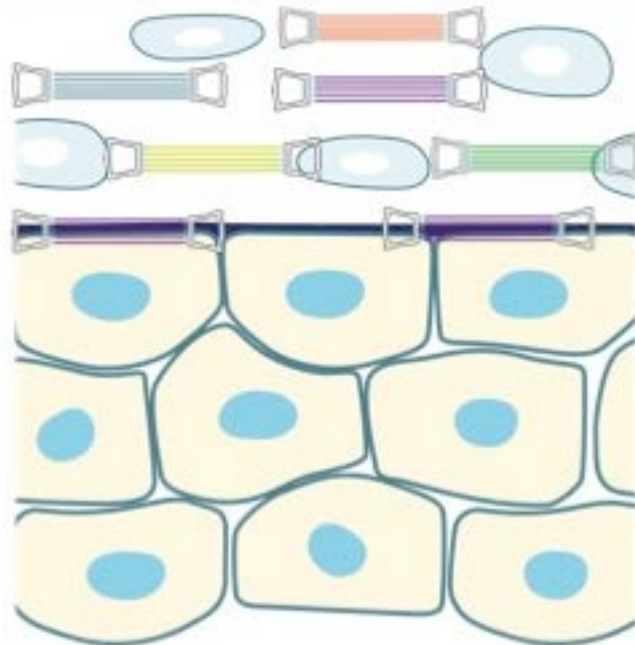


# Plodové obaly

**Amnion**



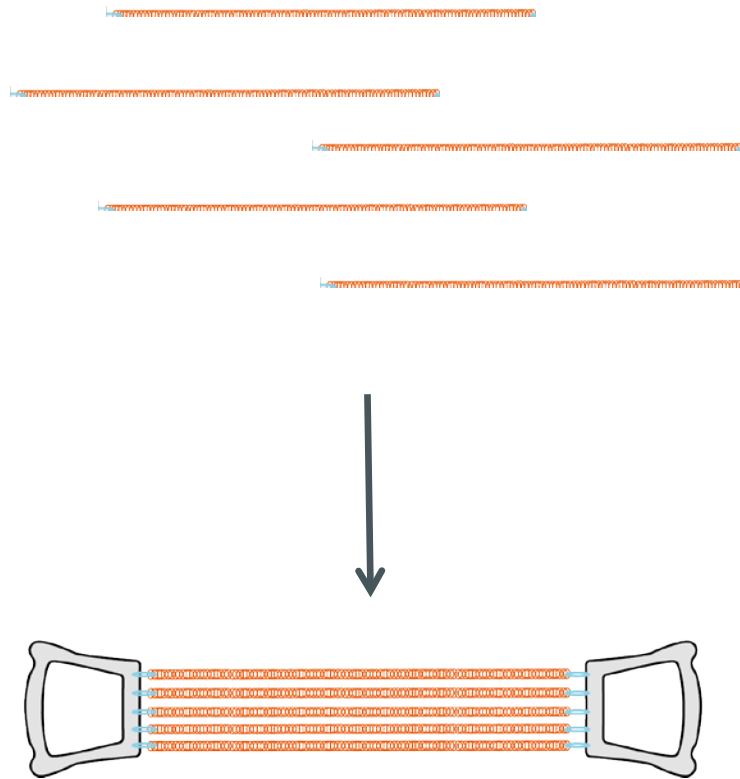
**Chorion**



**Kolagen:**



# Kolagen



# Ruptura plodových obalů




# Ruptura plodových obalů



# Ruptura plodových obalů



# Ruptura plodových obalů





# Ruptura plodových obalů



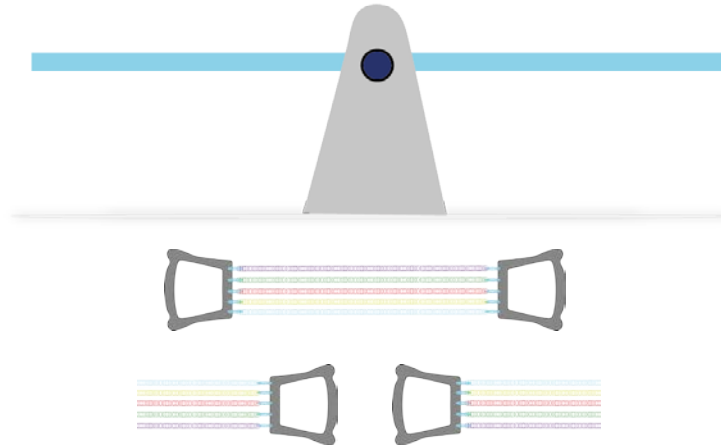
# Ruptura plodových obalů



# Ruptura plodových obalů

**MMP**

**TIMP**



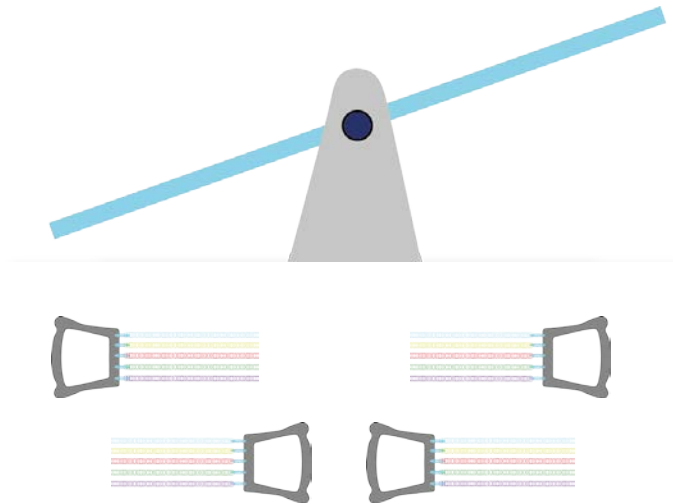
**MMP** matrixové metalloproteinázy

**TIMP** tkáňové inhibitory matrixových metalloproteináz

# Ruptura plodových obalů

**MMP**

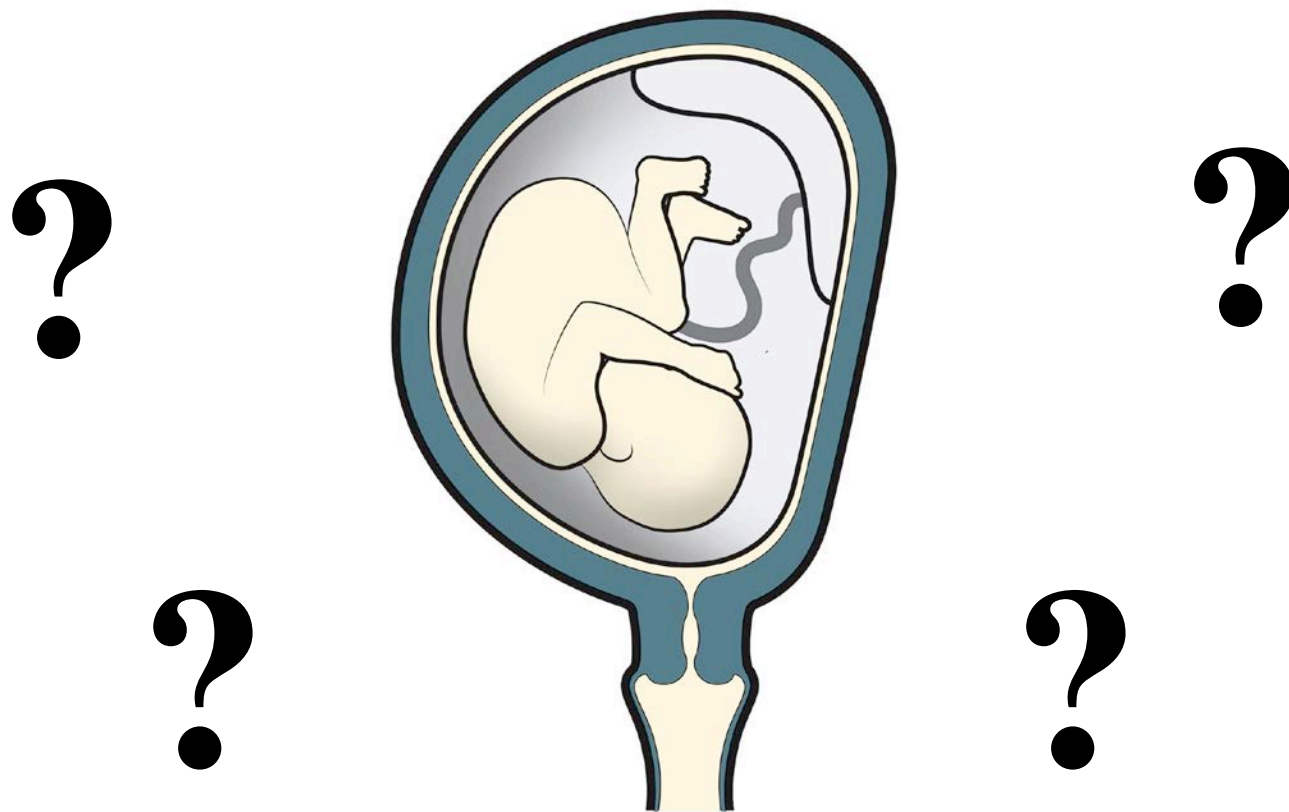
**TIMP**



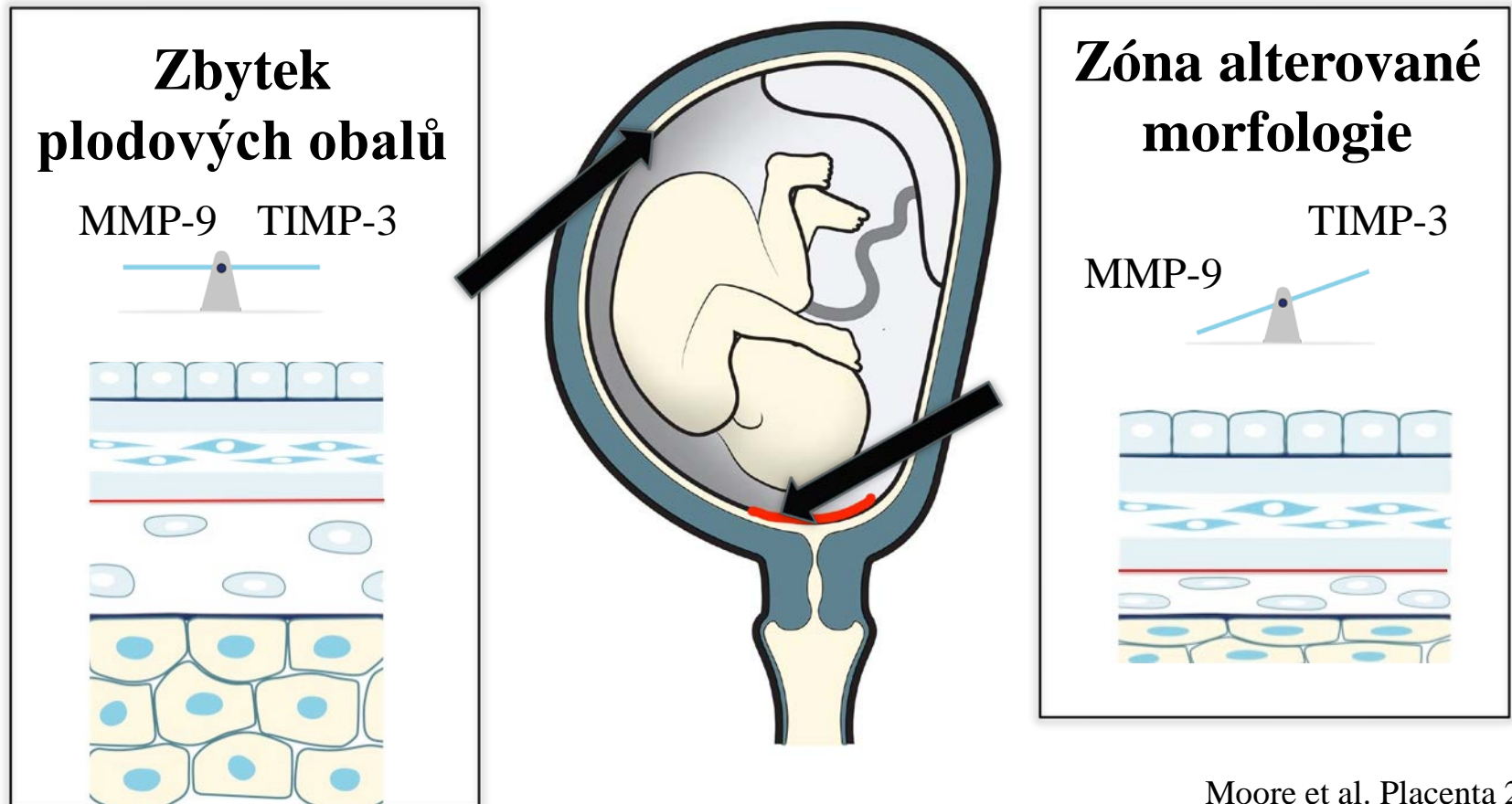
**MMP** matrixové metalloproteinázy

**TIMP** tkáňové inhibitory matrixových metalloproteináz

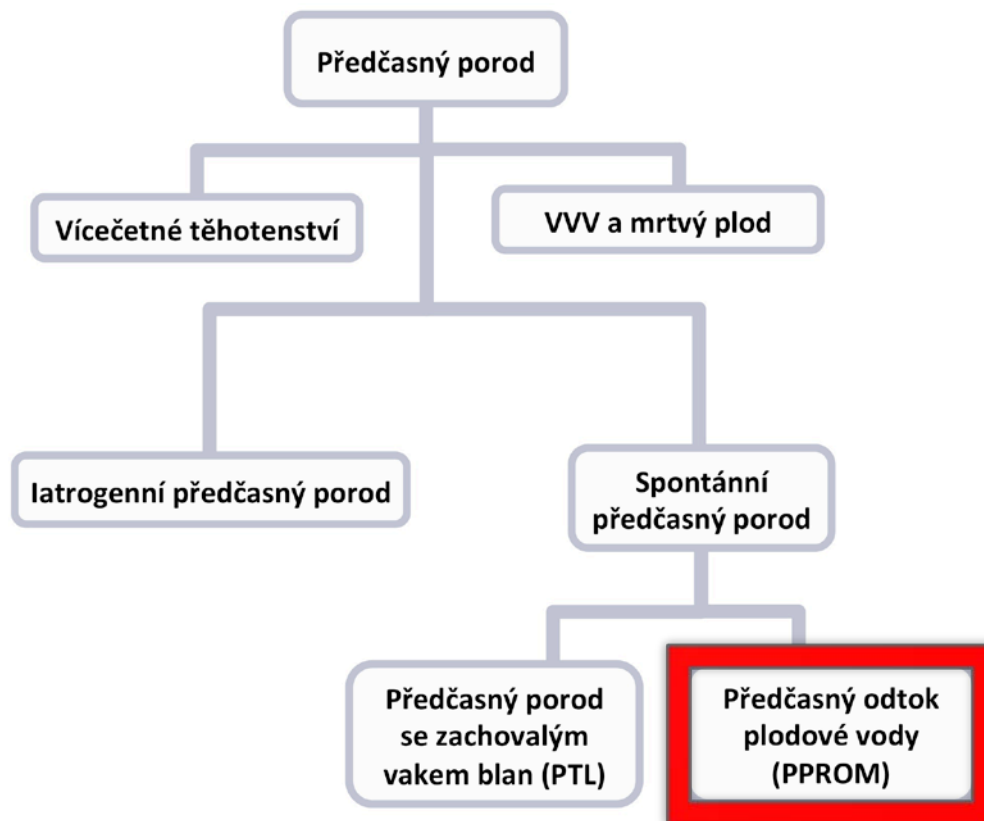
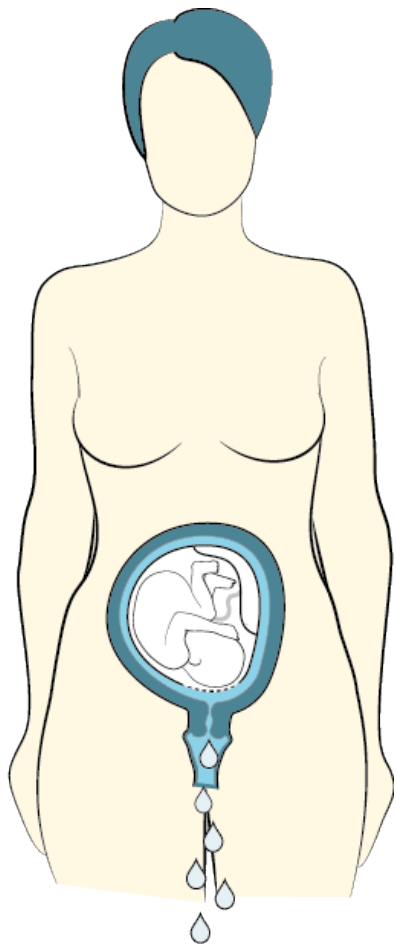
# Ruptura plodových obalů



# Ruptura plodových obalů

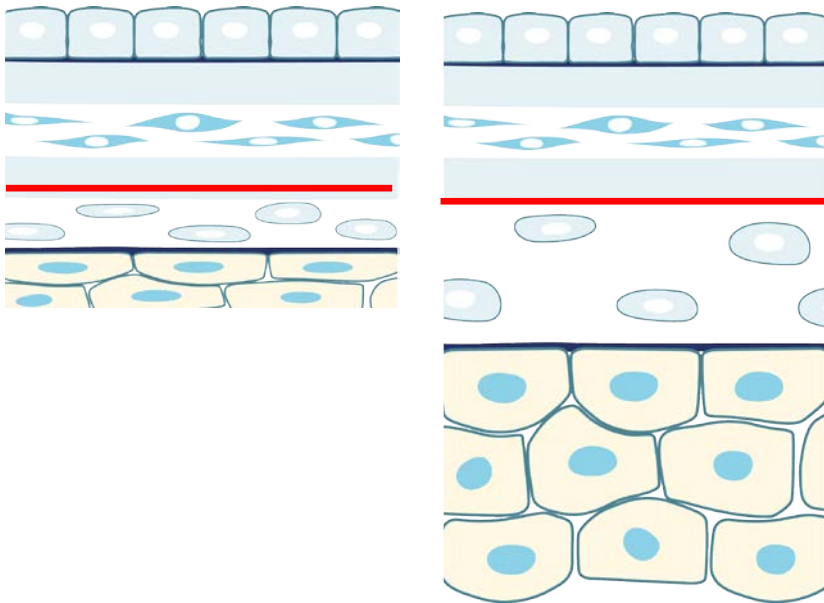


# Předčasný odtok plodové vody



# Předčasný odtok plodové vody

## Porod v termínu



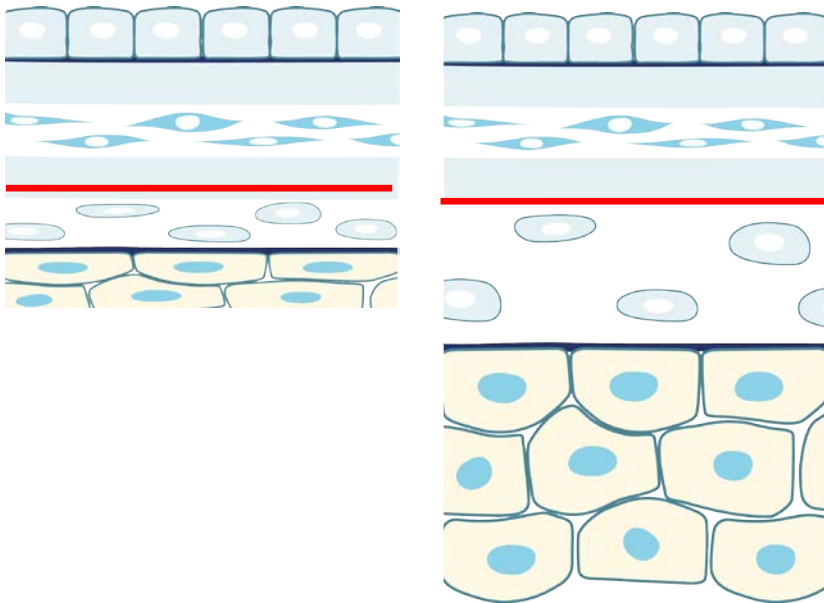
**Zóna alterované  
morfologie**

**Zbytek plodo-  
vých obalů**



# Předčasný odtok plodové vody

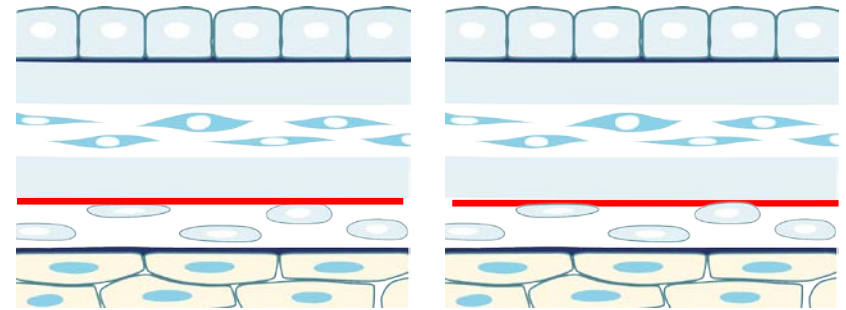
## Porod v termínu



**Zóna alterované  
morfologie**

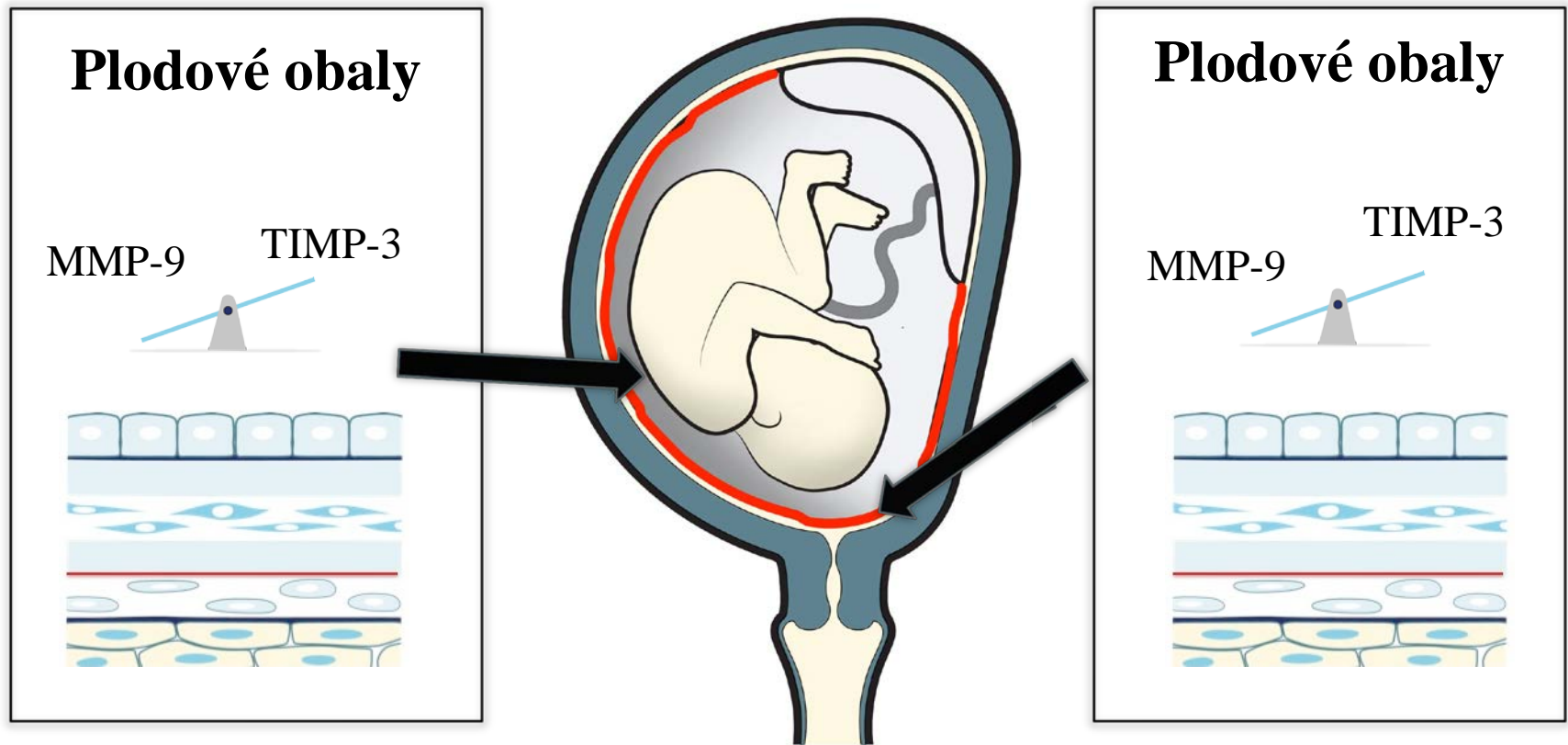
**Zbytek plodo-  
vých obalů**

## PPROM



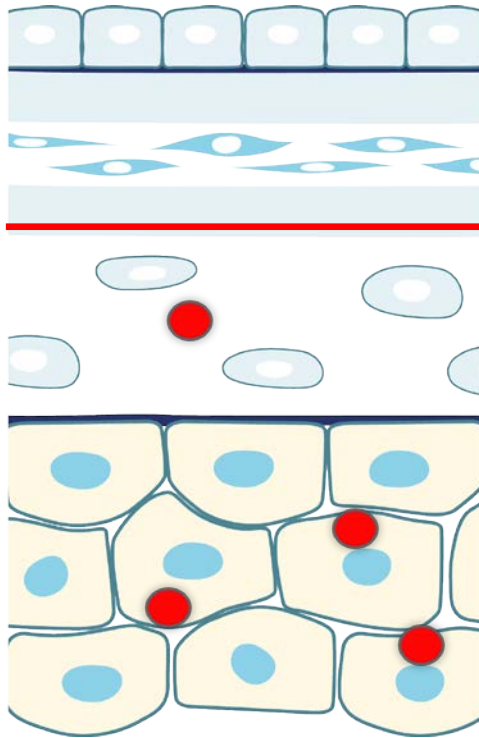
**Plodové obaly**

# Předčasný odtok plodové vody

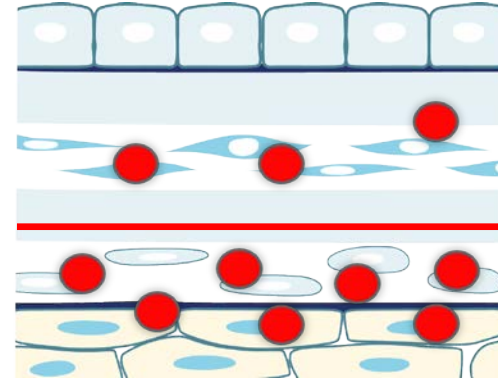


# Předčasný odtok plodové vody

## Porod v termínu

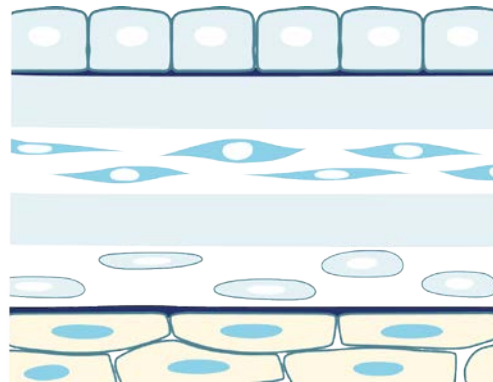


## PPROM



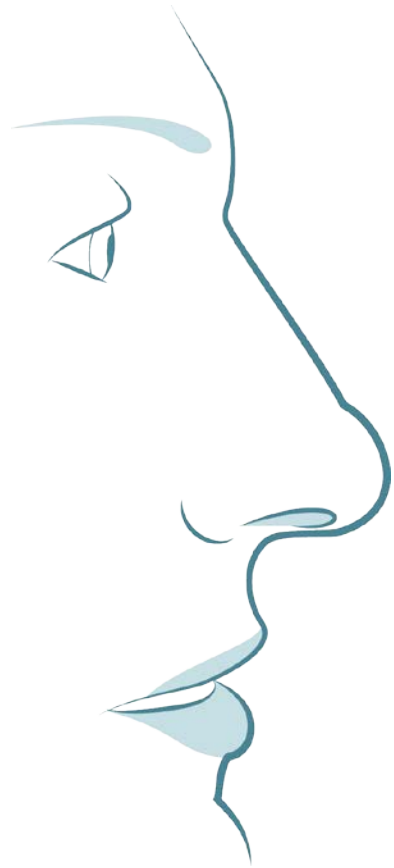
● **Bakterie**

# Předčasný odtok plodové vody

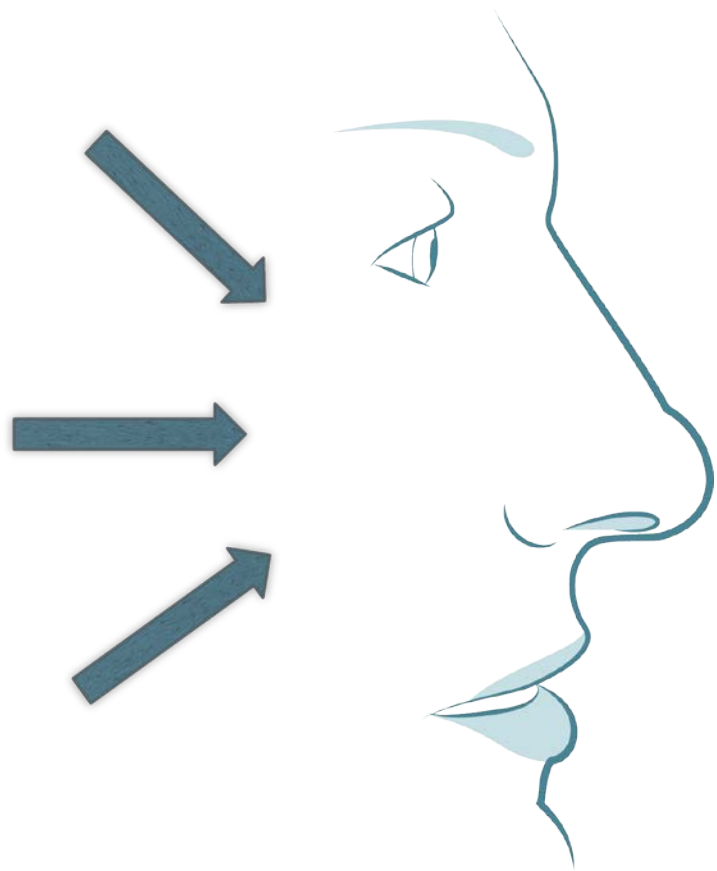


**Onemocnění plodových obalů**

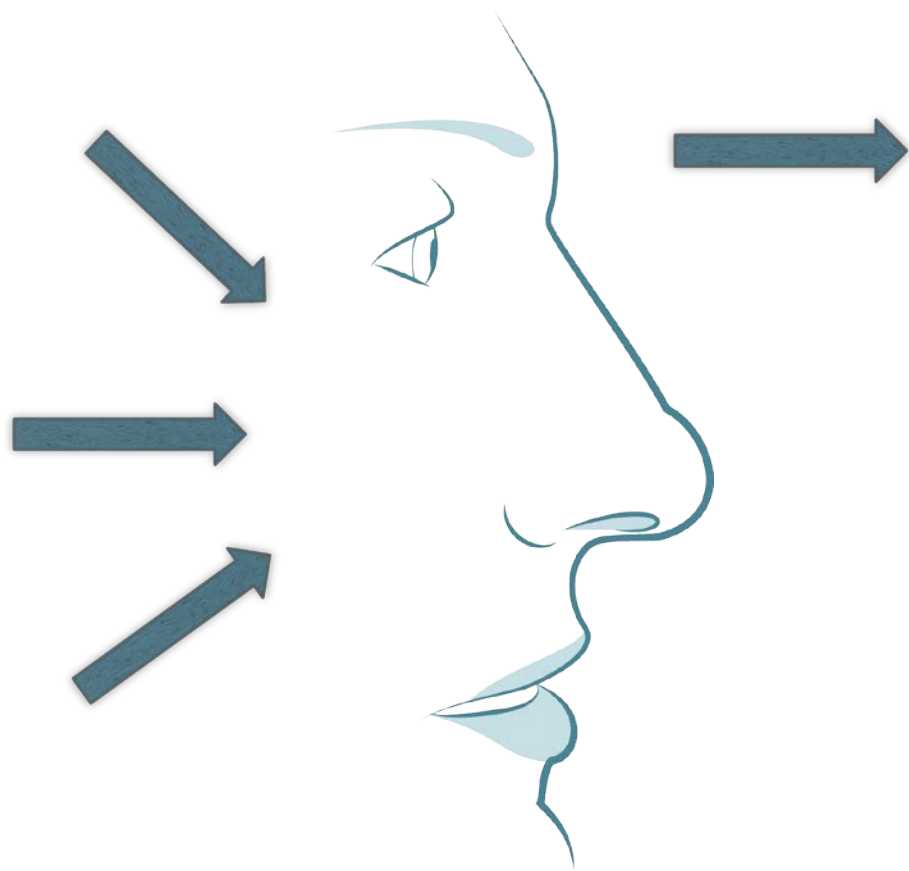
# Předčasný odtok plodové vody



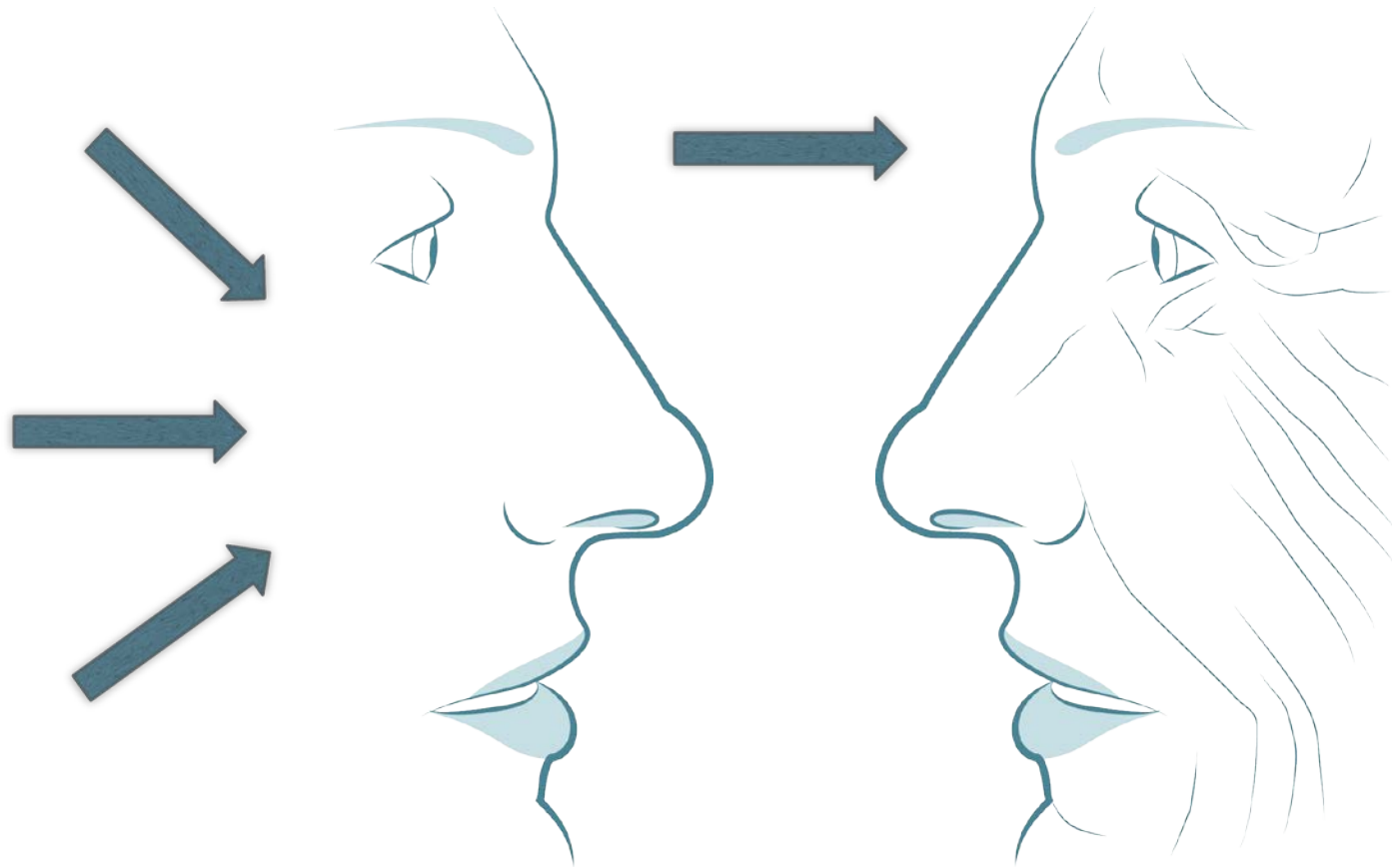
# Předčasný odtok plodové vody



# Předčasný odtok plodové vody



# Předčasný odtok plodové vody



Senescence = předčasné stárnutí



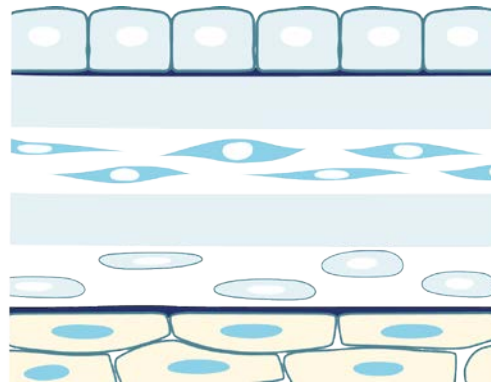
# Předčasný odtok plodové vody

**Apoptóza**

Eliminace buněk



Žádný zánět



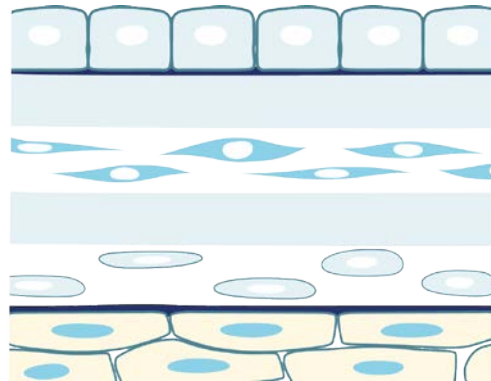
# Předčasný odtok plodové vody

## Apoptóza

Eliminace buněk



Žádný zánět



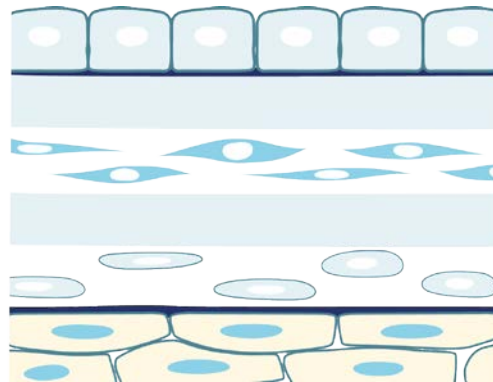
## Senescence

Buňky perzistují



Cytokiny  
Chemokiny  
Růstové faktory  
MMP

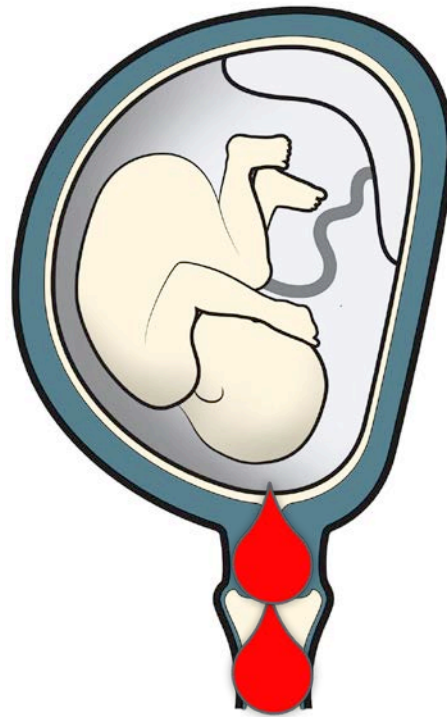
# Předčasný odtok plodové vody



**Onemocnění plodových obalů**

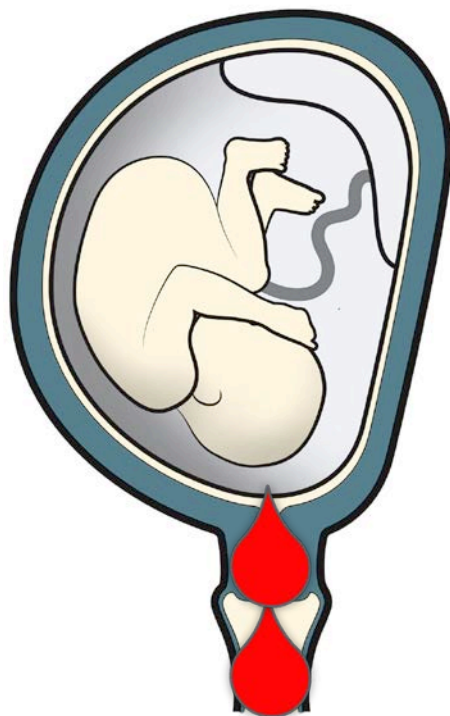
**Syndrom předčasného stárnutí plodových obalů**

# Předčasný odtok plodové vody

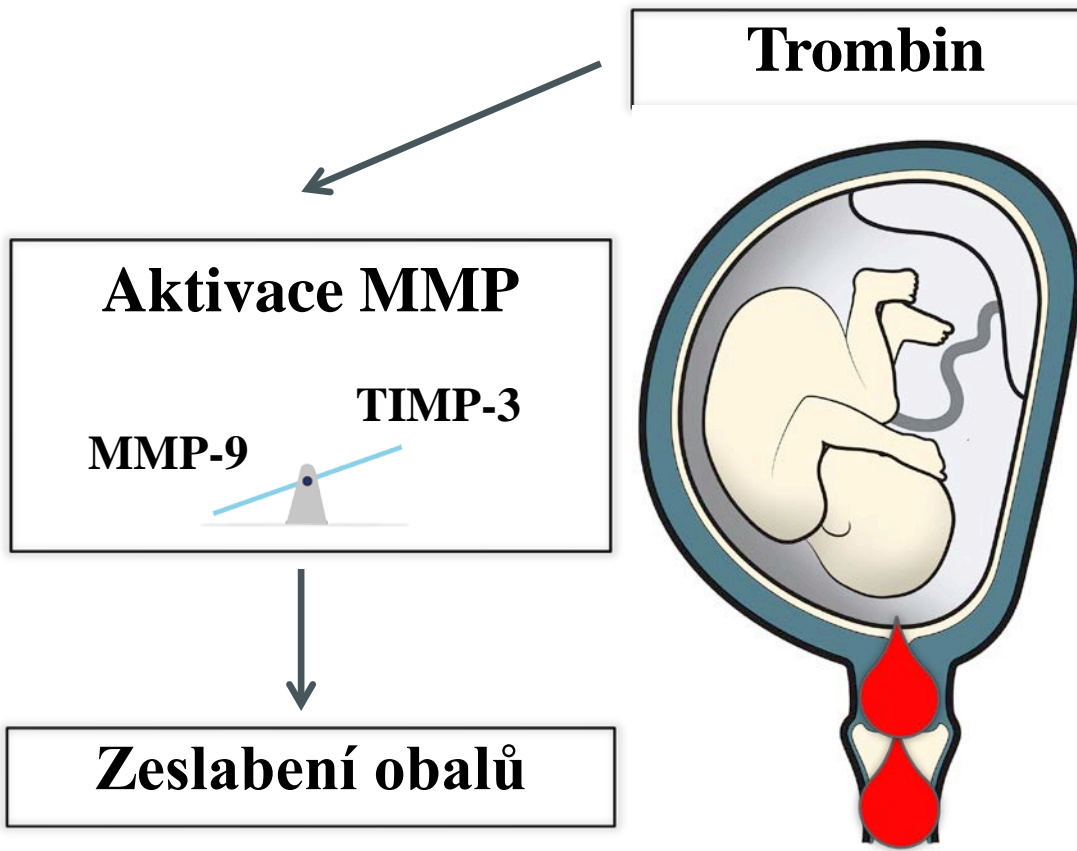


# Předčasný odtok plodové vody

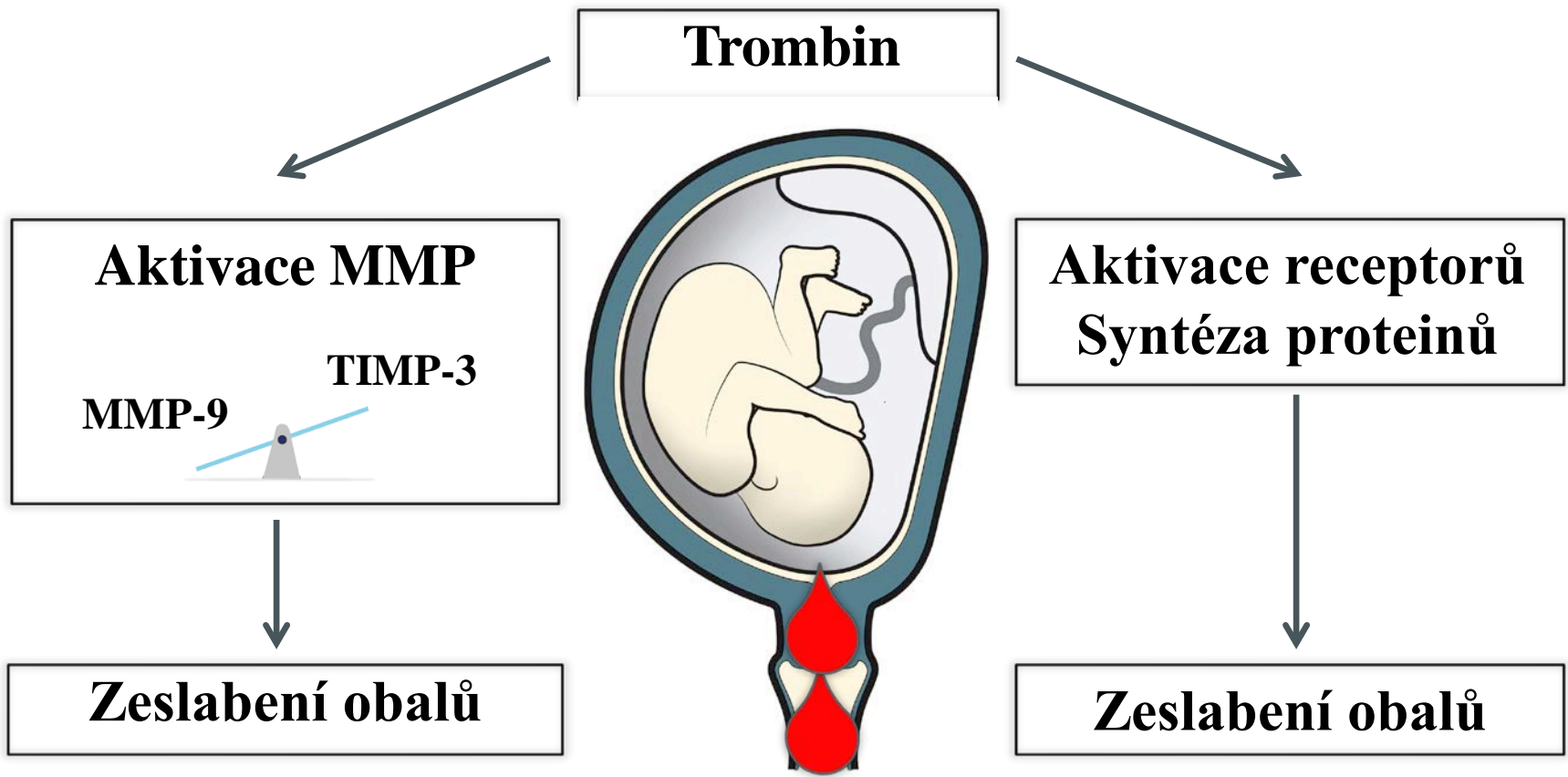
**Trombin**



# Předčasný odtok plodové vody



# Předčasný odtok plodové vody





# Děkuji za pozornost!

