

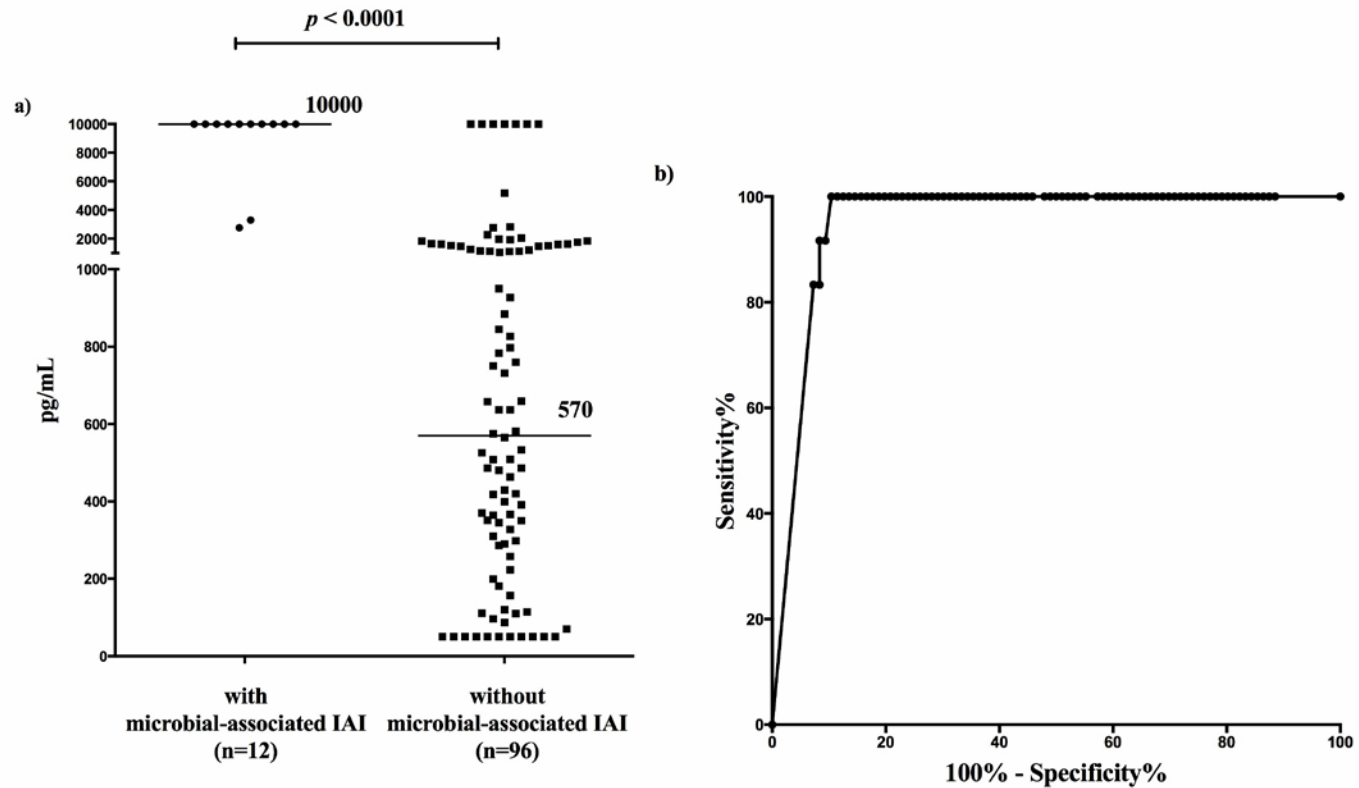
**PPROM –  
zkušenosti s amniocentézou  
u více než 500 pacientek.**

**Ivana Musilová**

Porodnická a gynekologická klinika FN a LF Hradec Králové

# Neinvazivní přístup

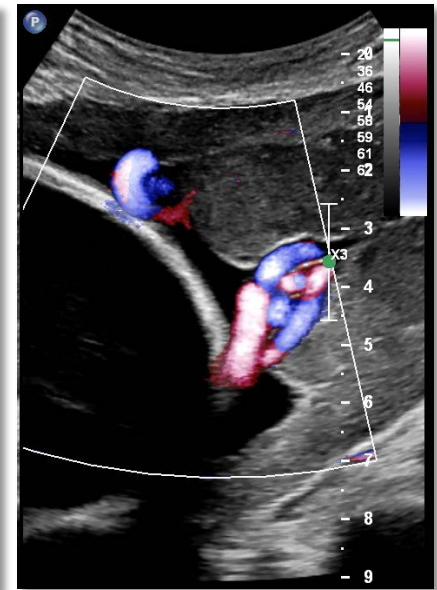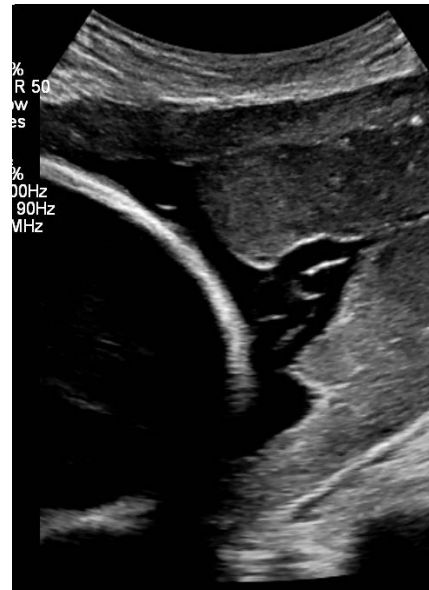stanovení hladiny IL-6 ve vaginální tekutině



# Specifika amniocentézy u PPROM

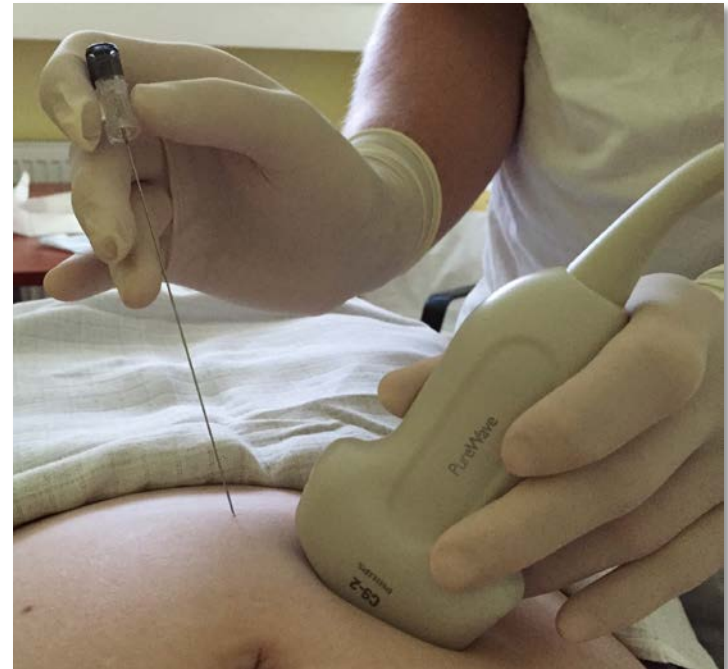## Nízké reziduální množství plodové vody

- malá depa plodové vody  
přístupná punkci
- horší akustické podmínky
- riziko poranění plodu a pupečníku

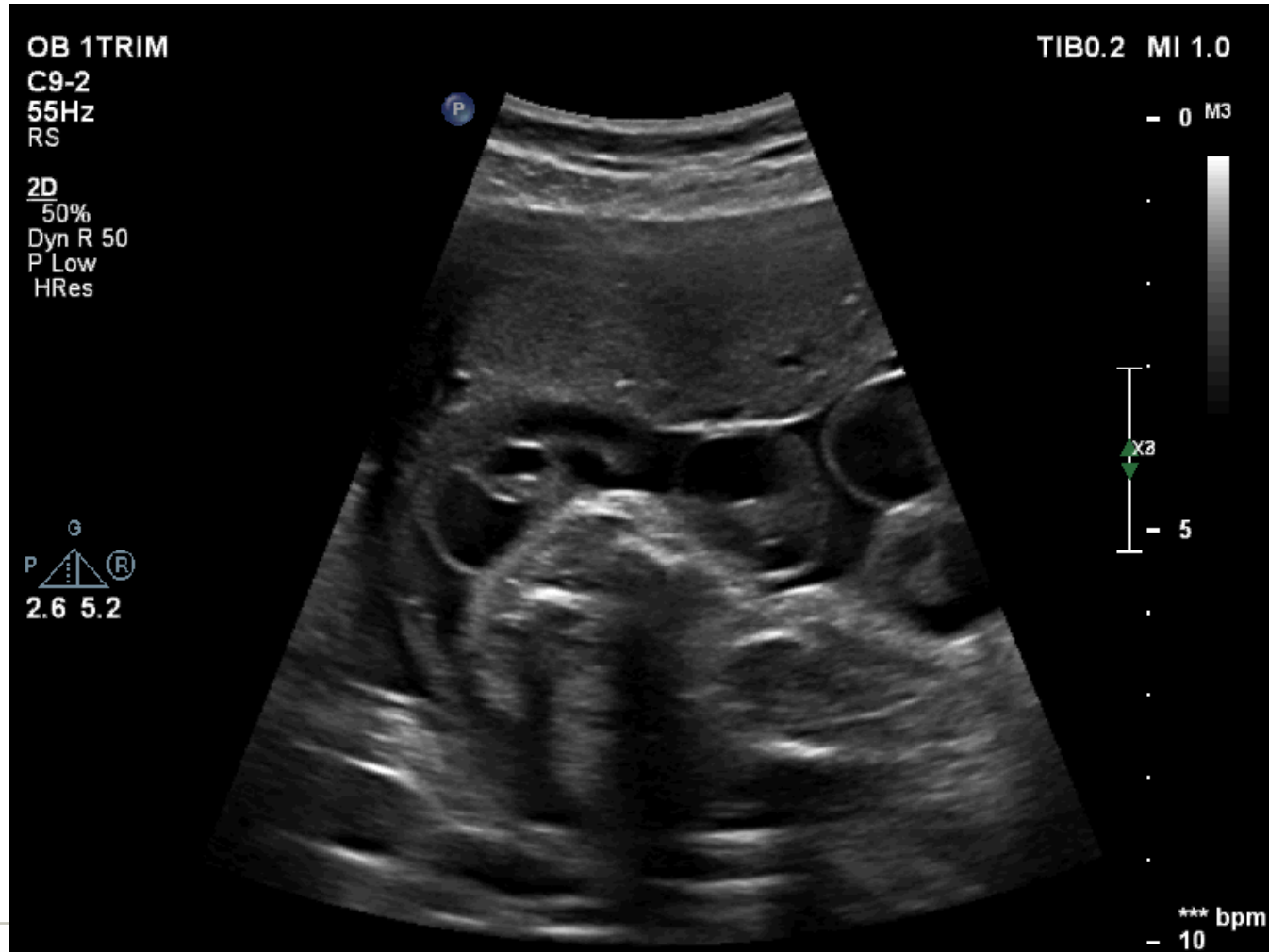

# Metodika amniocentézy u PPRROM

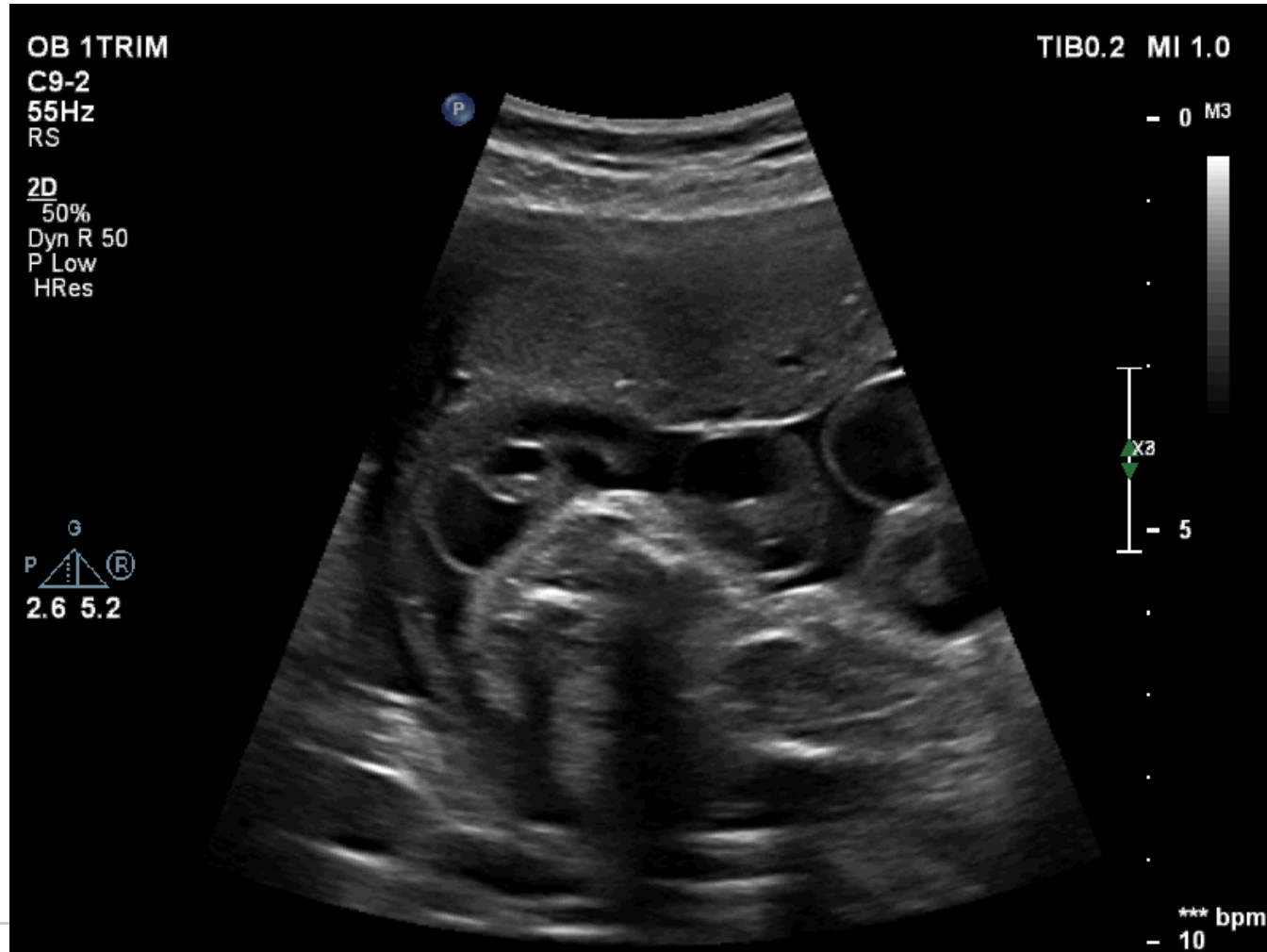- UZ kontrola výkonu
- “one-operator free-hand” technika
- spinální jehla 22 G
- manuální aspirace injekční stříkačkou
- 1 ml plodové vody dostatečný objem pro analýzu



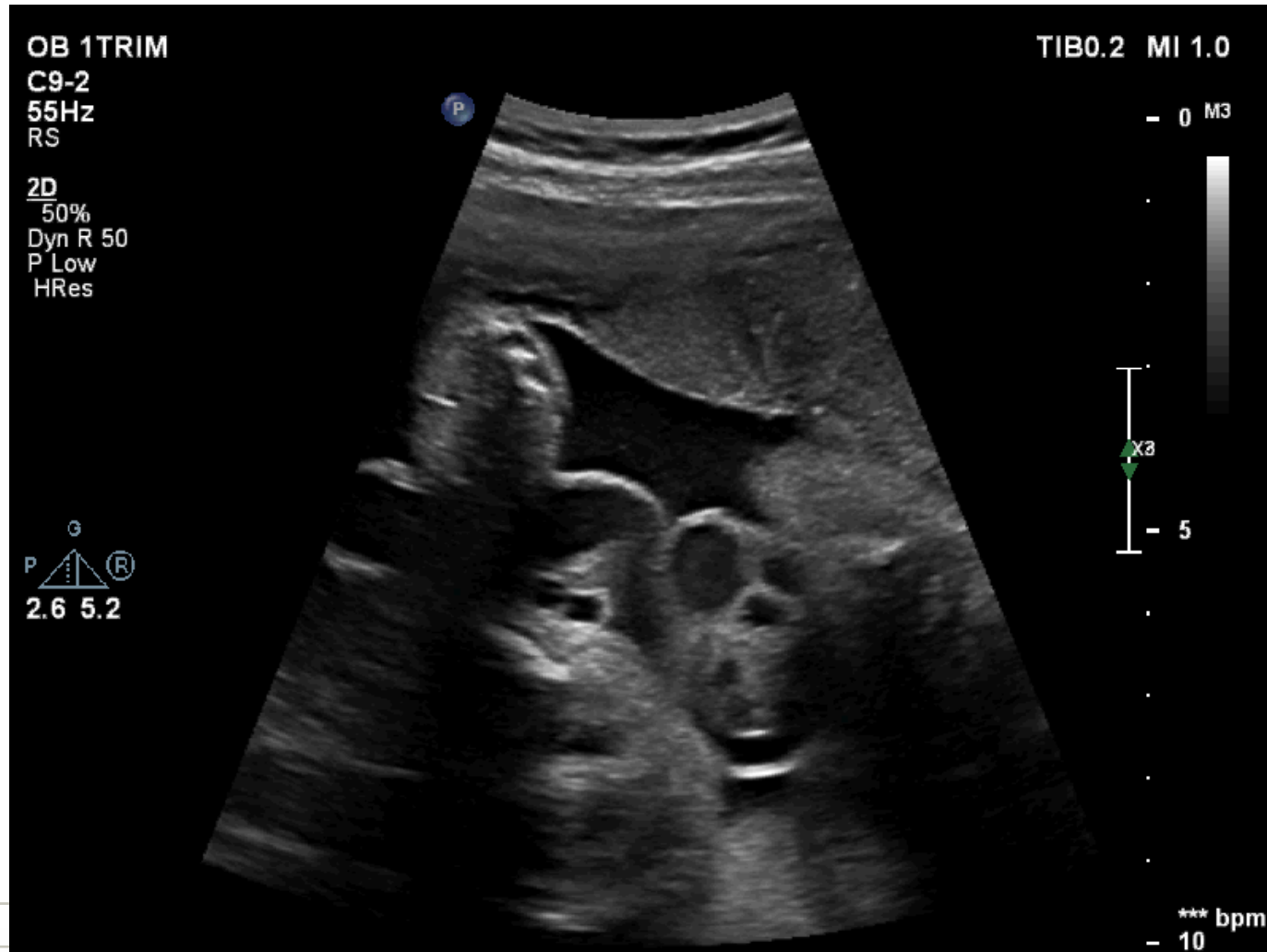
# Metodika amniocentézy u PPROM



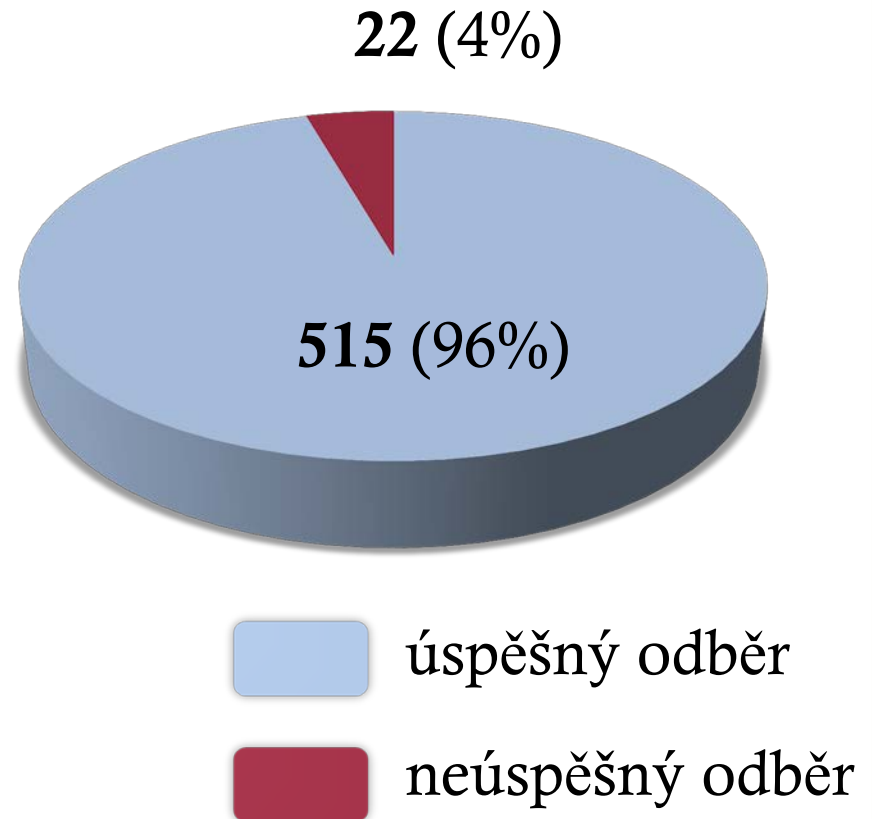
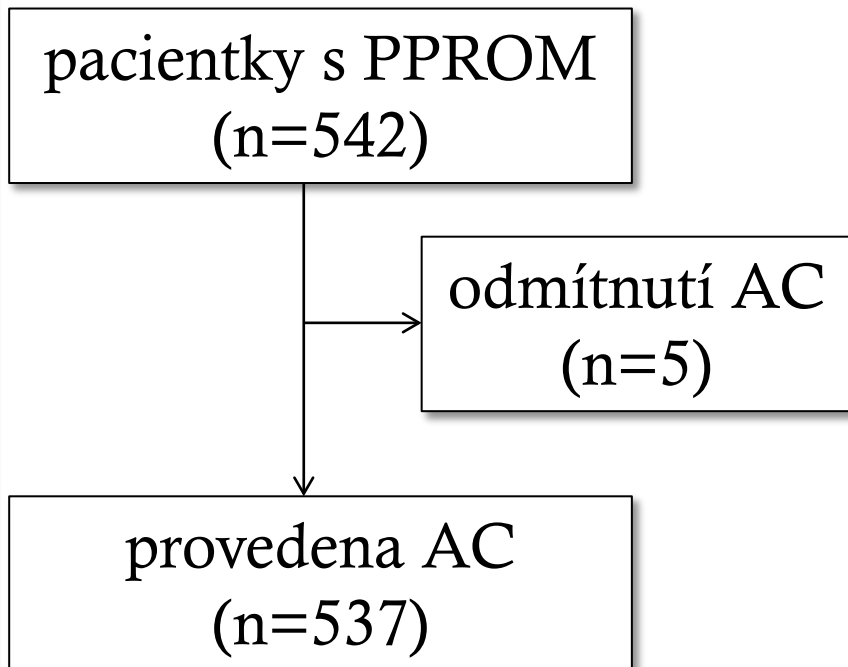
# Metodika amniocentézy u PPROM



# Metodika amniocentézy u PPROM



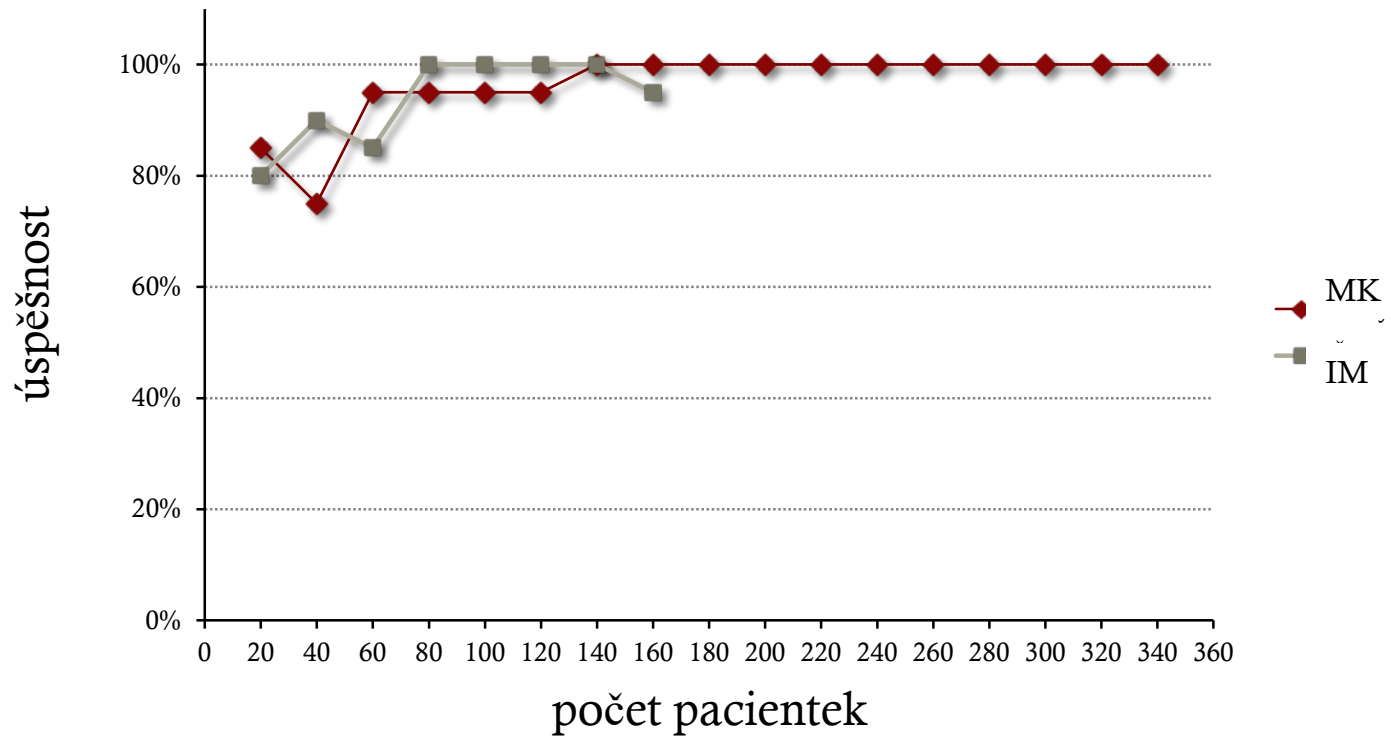
# Naše zkušenosti (5/2008 – 12/2015)





# Naše zkušenosti (5/2008 – 12/2015)

## Vývoj úspěšnosti



# Naše zkušenosti (5/2008 – 12/2015)

pacientky s PPROM  
(n=542)

odmítnutí AC  
(n=5)

provedena AC  
(n=537)

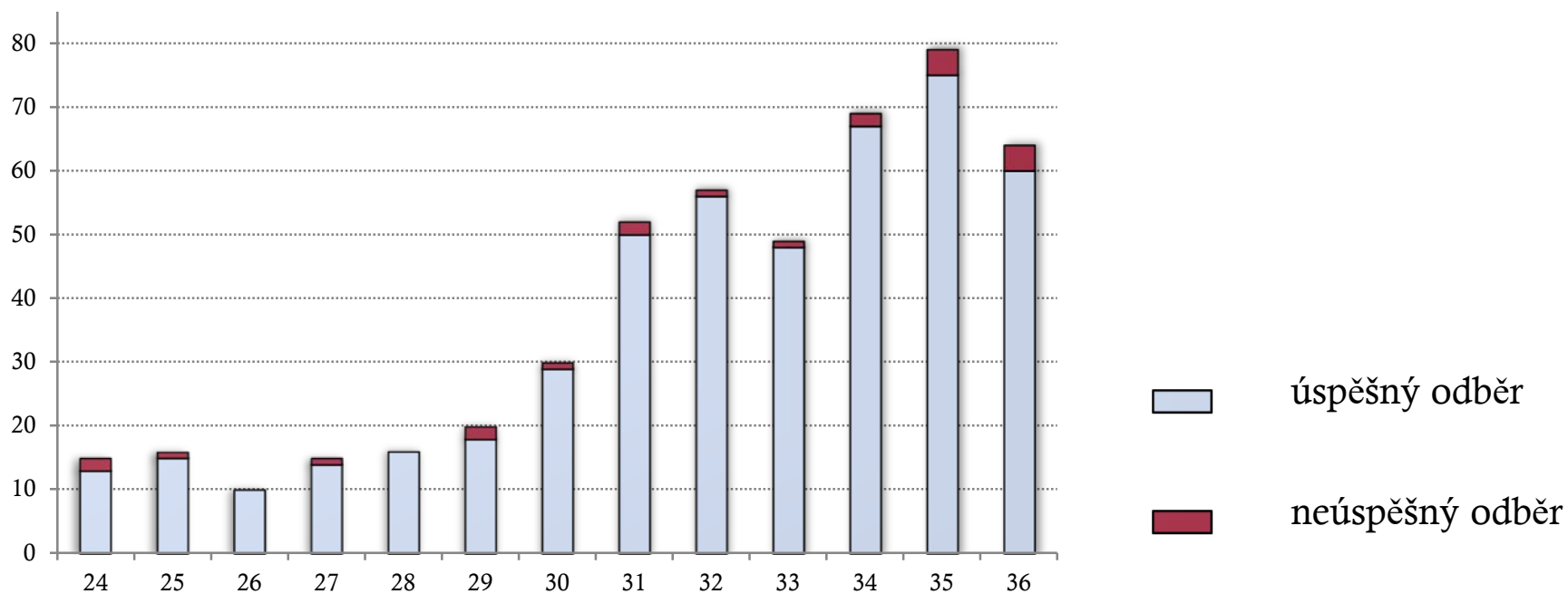
**transplacentární odběr – 12% (64)**

**sangvinolentní VP – 5% (26)**

- abrupce placenty – 2% (9)

# Naše zkušenosti (5/2008 – 12/2015)

## Úspěšnost v závislosti na gestačním stáří



Spearman rho -0.207; p=0.5

# Naše zkušenosti (5/2008 – 7/2015)

## Komplikace výkonu

**četnost komplikací – 0.6% (3/537)**

- 2 případy punkce pupečníku
- 1 případ punkce velké fetální cévy na povrchu choriální plotny

# Závěr

---

Amniocentéza u je úspěšná u většiny těhotných s PPRM  
s velmi nízkým rizikem komplikací.

Děkuji za pozornost.